DESENVOLVIMENTO DE MATERIAL INSTRUCIONAL PARA ESTUDO CRANIOENCEFÁLICO DE OVINOS ATRAVÉS DE TOMOGRAFIA COMPUTADORIZADA E RESSONÂNCIA MAGNÉTICA

Júlia Bastos Martínez[1], Laís Melicio Cintra Bueno[2], Jéssica Leite Fogaça[3], Ariane Dantas[4], Vânia Maria Vasconcelos Machado[5]
[1]Graduanda do Curso de Medicina Veterinária na Universidade de Marília.
[2]Pós-doutoranda na UNESP - Universidade Estadual Paulista "Júlio de Mesquita Filho".
[3]Doutoranda em Biotecnologia Animal na Faculdade de Medicina Veterinária e Zootecnia Campus de Botucatu - Universidade Estadual Paulista "Júlio de Mesquita Filho".
[4]Pós-doutoranda na UNESP - Universidade Estadual Paulista "Júlio de Mesquita Filho".
[5]Docente do Departamento de Cirurgia Veterinária e Reprodução Animal na Faculdade de Medicina Veterinária e Zootecnia Campus de
Botucatu - Universidade Estadual Paulista "Júlio de Mesquita Filho".

RESUMO

Uma boa formação na área de diagnóstico por imagem deve caracterizar-se pela existência de metodologias de ensino/aprendizagem que permitam uma participação ativa dos alunos. Para isso, é necessário a utilização de recursos didáticos inovadores e do incentivo à adoção de ações que estimulem no aluno a busca de informação que ultrapasse as limitações do próprio curso. Deste modo, o presente estudo tem por objetivo confeccionar um material didático de conteúdo elaborado a partir de exames de neuroimagens de um ovino. Para isso, foi utilizado um cordeiro da raça Suffolk com idade de 60 dias, sem sinais de afecções que comprometessem a descrição anatômica e que veio a óbito sem diagnostico. O animal foi mantido em refrigeração adequada até a realização dos exames. A avaliação do encéfalo foi realizada por ressonância magnética e do crânio se procedeu por tomografia computadorizada. As imagens obtidas e as suas descrições deram origem a um material científico educacional produzido de excelente qualidade podendo ser considerado como uma importante forma de difusão de conhecimento e diagnóstico por imagem em Medicina Veterinária.

Palavras-chave: Recurso didático. Diagnóstico por imagem. Estrutura crânio-encéfalo. Ovina.

1 INTRODUÇÃO

Com o avanço da prática da medicina veterinária, o conhecimento disponível possibilita ações precisas e eficazes ao longo dos anos. As especializações permitem que haja investimentos no melhoramento das técnicas utilizadas na profissão. Devido ao grande número de espécies que estão sob responsabilidade da prática médica veterinária, a anatomia e a fisiologia de cada espécie são indispensáveis ao diagnóstico correto, descrevendo padrões comportamentais de cada animal (SELAIVE-VILLARROEL et al., 2014).

Pesquisas usando imagens com ressonância magnética e tomografia computadorizada do encéfalo de ovino, começaram a ser desenvolvidos previamente devido a semelhança de tamanho com a espécie humana e a facilidade que o modelo

demonstra no campo da pesquisa. Desde o primeiro trabalho reportado, feito por Opdam et al. (2002), ovelhas são modelos para as áreas de ciências e produção animal (ELLA et al., 2017). A endocrinologia, neurociência, reprodução e psicologia utilizaram o ovino como ferramenta de estudo. A similaridade com o homem torna os ovinos modelo adequado de visualização do desenvolvimento inicial do cérebro de pessoas jovens, diferenciação sexual na vida adulta (BEDOS, 2014; DWYER, 2014), alterações comportamentais e funções neonatais (NOWAK; KELLER, 2011).

Os ovinos são pequenos ruminantes que têm grande importância no mercado de carne e lã, principalmente na Europa, tendo um aumento no mercado interno no Brasil. Existe uma necessidade, portanto, de expandir o conhecimento sobre a espécie, para auxiliar na divulgação do manejo e criação, colaborando na sua maior propagação no país. Tratando-se de um animal de produção, é preciso ser capaz de detectar doenças com o intuito de prevenir grandes perdas, visando maior lucro (SELAIVE-VILLARROEL et al., 2014). Conhecer, detalhadamente, a espécie com a analogia proporcionada pelas imagens proporciona esse conhecimento.

Dessa forma, o objetivo é descrever uma ferramenta capaz de estudar o animal em vida, devendo ser utilizada para capacitações dos estudantes e profissionais. Conhecer as medidas do crânio, seu conteúdo e características são fundamentais para a eficácia dos exames. O diagnóstico por imagem permite a evolução do aprendizado, sendo um dos exames mais ricos disponíveis na prática médica e indispensável como ferramenta acadêmica. Dessa forma, unindo a capacidade de informações das imagens com a necessidade de conhecimentos específicos de cada espécie, a proposta do presente estudo é a produção de material didático do sistema nervoso central do ovino.

2 MATERIAL E MÉTODOS

Foi utilizado um cordeiro da raça Suffolk com idade de 60 dias e peso de 20kg, que veio a óbito sem diagnóstico definitivo e/ou sinais de afecções encefálicas que comprometessem a descrição anatômica. O animal foi mantido em refrigeração adequada até a realização dos exames.

Foi realizada ressonância magnética da região cranioencefálica pelo aparelho Esaote® Vet-MR Grande 0,25T nas sequências Fast Spin Echo T2 (FSE) plano transversal, sagital e dorsal. O exame de tomografia computadorizada foi realizado utilizando um aparelho helicoidal Shimatzu, modelo SCT-7800TC, gerando imagens transversais em corte milimétrico contínuo do crânio.

3 RESULTADOS E DISCUSSÕES

Os resultados qualitativos obtidos nos dois métodos de avaliação de imagem executados no presente estudo estão apresentados abaixo:

Figura 1- Imagem por ressonância magnética. Região cranioencefálica, imagem ponderada em T2, plano transversal..

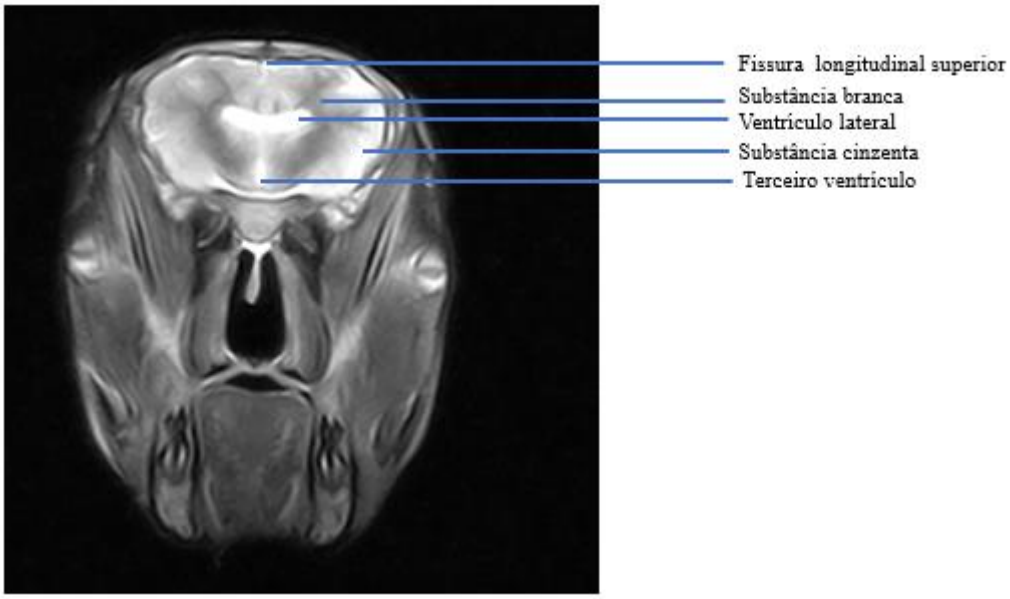

Fonte: Próprio Autor, 2020.

Figura 2- Imagem por ressonância magnética. Região cranioencefálica, imagem ponderada em T2, plano sagital.

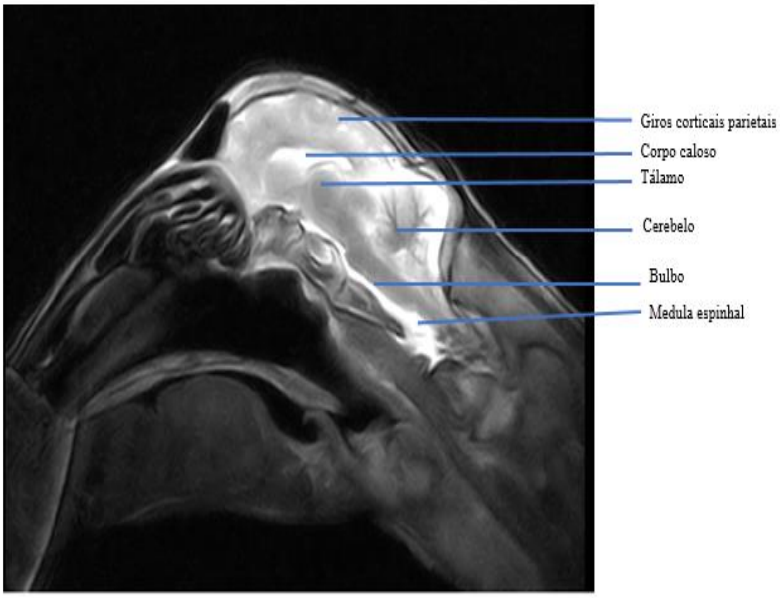

Fonte: Próprio Autor, 2020.

Figura 3- Imagem por ressonância magnética. Região cranioencefálica, imagem ponderada em T2, plano dorsal.

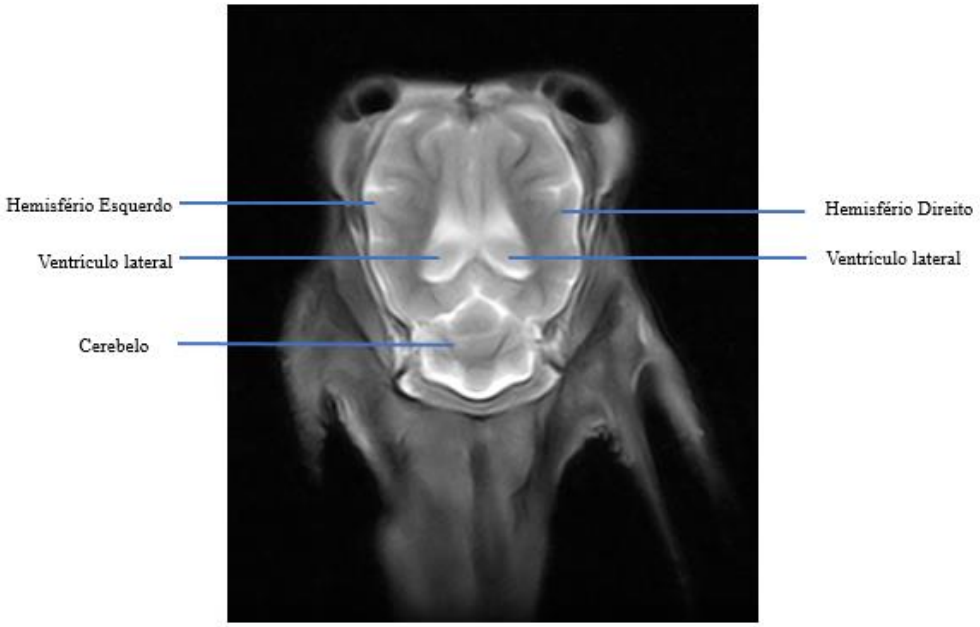

Fonte: Próprio Autor, 2020.

Todas as imagens obtidas por ressonância magnética no presente trabalho apresentaram alta especificidade e evidenciaram com maior nitidez o encéfalo ovino, ressaltando a relevância dessa modalidade diagnóstica. Somado a isso, têm-se a possibilidade do uso de diversas sequências de pulso de radiofrequência, diferentes planos e o uso de meio de contraste, a qual conferem a esse método notável confiabilidade nos resultados alcançados (MAZZOLA, 2009).

Dessa forma, o emprego dessa técnica no estudo descritivo/anatômico é fundamental, permitindo o conhecimento melhor das estruturas em seu estado padrão podendo servir como base para identificação de alterações em tecidos moles, tais como a perda da arquitetura das estruturas normais ou presença de alterações como neoformação, inflamações, edema, dentre outras enfermidades (MAZZOLA, 2009).

O conhecimento dos parâmetros morfológicos e morfométricos normais dos órgãos de uma espécie é um dos passos fundamentais para uma avaliação clínica segura de sua normalidade, permitindo subsidiar avanços em diversas linhas de pesquisa, como na melhoria das biotecnologias neurológicas (COUTINHO et al., 2010).

Figura 4- Imagem por tomografia computadorizada. Região crânio, janela osso, plano transversal.

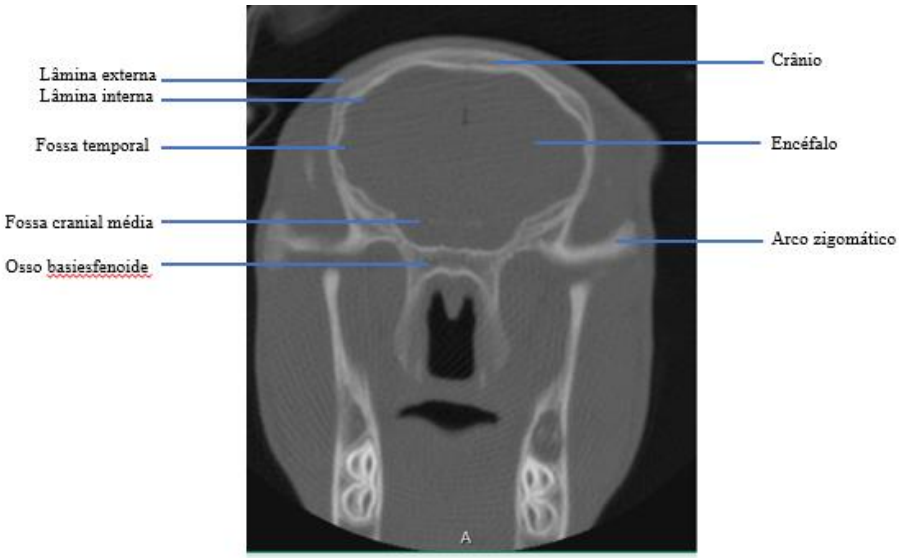

Fonte: Próprio Autor, 2020.

Figura 5- Imagem por tomografia computadorizada. Região crânio, janela cérebro, plano transversal.

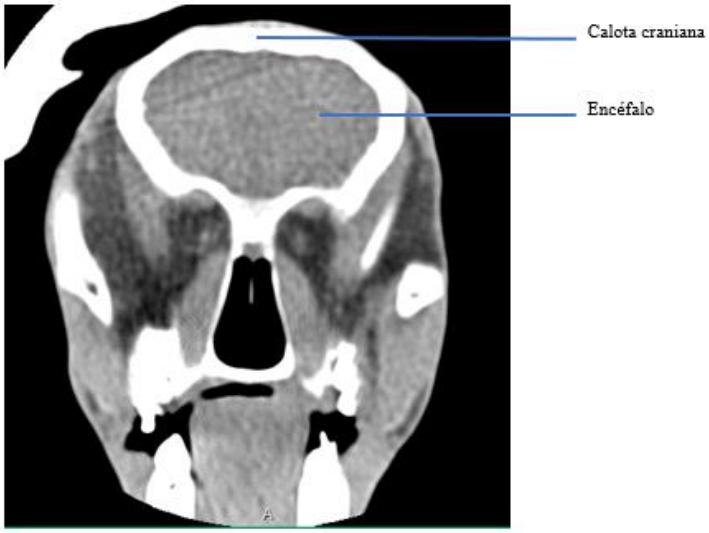

Fonte: Próprio Autor, 2020.

Os achados tomográficos obtidos no presente trabalho apresentaram excelente visibilidade da parte óssea do crânio e do cérebro ovino. Tais resultados confirmam e ampliam o entendimento do valor de exames de imagens mais específicos como a tomografia computadorizada, como técnica para estudos anatomorfológico, visto que os aspectos metodológicos visualizados nas imagens podem ser obtidos de diversas formas de planos e secções transversais e/ou sagitais que aumentam a riqueza de detalhes nos exames de neuroimagens (THRALL, 2013).

Nesse sentido, a elaboração de um material complementar, tendo como tema central a imagiologia veterinária, possibilita a sua utilização como conteúdo referencial e enfatiza no desenvolvimento da autonomia e construção do conhecimento aos estudantes, apresenta-se como uma alternativa importante na gestão do conhecimento, no desenvolvimento de habilidades e competências imprescindíveis para a formação e melhoria da qualidade da atuação profissional (BORGES; ALBUQUERQUE, 2014).

Porém, não basta dar acesso à informação, esta deve estar em uma linguagem de fácil compreensão, adequada ao meio em que será disponibilizada ao público de interesse. Por isso, o intuito deste trabalho foi apresentar de forma clara as imagens e as respectivas estruturas. Atuando assim, como organizador de difusão de conhecimento, bem como dando suporte para os estudos e aprendizagem a serem utilizados pela comunidade acadêmica/profissional (FRANCO, 2014).

4 CONCLUSÕES

Produziu-se um material didático relevante, funcional, prático e atual que facilitará a interpretação de imagens de ressonância magnética e tomográfica na rotina de estudantes das diversas áreas de diagnóstico por imagem.

5 REFERÊNCIAS

BEDOS, M.; DUARTE, G.; FLORES, J. A.; FITZ-RODRIGUEZ, G.; HERNANDEZ, H.; VIELMA, J.; FERNANDEZ, I.G.; CHEMINEAU, P.; KELLER, M.; DELGADILLO, J. A. Two or 24 h of daily contact with sexually active males results in different profiles of LH secretion that both lead to ovulation in anestrous goats. **Domestic Animal Endocrinology**, v. 48, p. 93-9, 2014.

BORGES, T. S.; ALBUQUERQUE, K. M. Metodologias ativas na promoção da formação crítica do estudante: o uso das metodologias ativas como recurso didático na formação crítica do estudante do ensino superior. **Cairu em Revista**, n.4, p. 119-143, 2014.

COUTINHO, L. L.; ROSÁRIO, M. F; JORGE, E. C. Biotecnologia animal. **Estudos Avançados**, v. 24, n. 70, p. 2010.

DWYER, C. M. Maternal behaviour and lamb survival: from neuroendocrinology to practical application. **Animal**, v. 8, p. 102-112, 2014.

ELLA, A.; DELGADILLO, J. A.; CHEMINEAU, P.; KELLER, M. Computation of a high-resolution MRI 3D stereotaxic atlas of the sheep brain. **Journal of Comparative Neurology**, v. 525, n.3, p. 676-692, 2017.

FRANCO, M. A. R. S. Prática pedagógica e docência: um olhar a partir da epistemologia do conceito, **Revista Brasileira de Estudos em Pedagogia**, v. 97, n. 247, p. 534-551, 2016.

MAZZOLA, A. A. Ressonância magnética: princípios de formação da imagem e aplicações em imagem funcional. **Revista Brasileira de Física Médica**, v. 3, n. 1, p. 117-29, 2009.

NOWAK, R.; KELLER, M.; LEVY, F. Mother-young relationships in sheep: a model for a multidisciplinary approach of the study of attachment in mammals. **Journal of Neuroendocrinology**, v. 23, p. 1042-1053, 2011.

OPDAM, H. I.; FEDERICO, P.; JACKSON, G. D.; BUCHANAN, J.; ABBOTT, D. F.; FABINYI, G.C.; SYNGENIOTIS, A.; VOSMANSKY, M. ARCHER, J. S.; MARK, W. R.; BELLOMO, R. A sheep model for the study of focal epilepsy with concurrent intracranial EEG and functional MRI. **Epilepsia**, v. 43, p. 779-787, 2002.

THRALL, D. E. **Diagnóstico de radiologia veterinária**. 5. ed., Rio de Janeiro: Elsevier, 2013. 856 p.